FACULTÉ DE MÉDECINE DE PARIS

THÈSE

POUR LE

DOCTORAT EN MÉDECINE

(DIPLOME D'ÉTAT)

PAR

JACQUELINE PANNIER - BAIXAS

NÉE A PARIS, LE 20 MARS 1926

PRÉSENTÉE ET SOUTENUE PUBLIQUEMENT LE 1er JUILLET 1953

TRAITEMENT CHIRURGICAL DE L'ANÉVRYSME DE LA CROSSE DE L'AORTE

" A MON MARI "

" A MON PERE & A MA MERE "

Je dédis ce travail en témoignage de toute ma reconnaissance.

oOo

" A NOTRE PRESIDENT DE THESE :

Monsieur le Professeur SENEQUE,

Professeur de clinique thérapeutique chirurgicale.

Qu'il veuille bien accepter l'hommage de notre vive gratitude pour l'honneur qu'il nous a fait en acceptant de présider notre thèse.

oOo

" A Monsieur le Docteur MERCADIER :

Chirurgien Assistant des hôpitaux

Ancien interne Médaille d'Or des hôpitaux de Paris.

Qui a bien voulu nous inspirer lesujet de ce travail et nous a guidé de ses conseils éclairés.

Qu'il veuille bien trouver ici le témoignage de notre reconnaissance et de notre amitié.

FACULTE DE MEDECINE DE PARIS

T H E S E

POUR LE

.- DOCTORAT EN MEDECINE -.

(Diplôme d' Etat)

par

Jacqueline PANNIER - BAIXAS -.
née à PARIS, le 20 Mars 1926 .

o

Présentée et soutenue publiquement le :

o

" TRAITEMENT CHIRURGICAL DES ANEVRYSMES DE L'AORTE "

Président :

BIBLIOTHEQUE

Professeur :

Digitized by the Internet Archive
in 2026

https://archive.org/details/IA41552418_0012

I° Mars 1953 -.

DOYEN HONORAIRE :

M. BAUDOUIN.

o

PROFESSEURS HONORAIRES :

MM. BAUDOUIN, BRINDEAU, CARNOT, CHEVASSU, CHIRAY, CLERC DELBET, GOUGEROT (H.), GUILLAIN, HARVIER, LAIGNEL-LAVASTINE, LAUBRY, LEMAITRE, LEMIERRE, L'HERMITTE, LIAN, LOEPER, MARION, MATHIEU, MOCQUOT, MULON, OLIVIER, OMBREDANNE, SANNIE, SEBILEAU, SEZARY, TANON.

DOYEN ..... Léon BINET (Membre de l'Inst.)

ASSESSEUR ..... Jean VERNE.

oOo

I° -. PROFESSEURS -.

		MM.
Anatomie		CORDIER (G.)
Anatomie pathologique		DELARUE (A.)
Bactériologie		GASTINEL (P.)
Biologie appliquée à l'Educat. physiq. & Sports		CHAILLEY-BERT (P.)
Biologie médicale		VERNE (J.)
Cancérologie médicale et sociale		HUGUENIN (R.)
Cancérologie		OBERLING (C.)
Chimie médicale		POLONOVSKI (M.)
Cliniques chirurgicales	Hôtel-Dieu	BROCQ (P.)
	Saint-Antoine	CADENAT (F.)
	Salpêtrière	MONDOR (H.)
	Cochin	QUENU (J.)

.....

MM.

Clinique chirurgicale réparatrice & orthopédie. .	MERLE D'AUBIGNE (
Clinique de cardiologie	DONZELOT (E.)
Clinique de chirurgie infantile et orthopédie . .	FEVRE (M.)
Clinique de chirurgie pleuro-pulmonaire	MONOD (R.)
Clinique de la tuberculose.	BERNARD (E.)
Clinique de neuro-chirurgie	PETIT-DUTAILLIS (
Clinique de puériculture.	LELONG (M.)
Clinique des maladies cutanées et syphilitiques .	DEGOS (R.)
Clinique des maladie du sang.	CHEVALLIER (P.)
Clinique des maladies du système nerveux.	ALAJOUANINE (T.)
Clinique des maladies des enfants	DEBRE (R.)
Clinique des maladies infectieuses.	MOLLARET (P.)
Clinique des maladies mentales et de l'encéphale,	DELAY (J.)
Clinique gynécologique.	FUNCK-BRENTANO (F
Cliniques médicales . . . . . Hôtel-Dieu. . . .	BENARD (H.)
Bichat.	LAROCHE (G.)
Cochin.	MOREAU (R.)
Pitié	LEMAIRE (A.)
Clinique médicale d'ydro-climatologie thérapeut..	JUSTIN-BESANCON (
Clinique médicale propédeutique	PASTEUR VALLERY-RADOT (L.
Cliniques obstétricales . . . Tarnier	LANTUEJOUL (P.)
Baudelocque . . .	LEVY-SOLAL (E.)
Port-Royal. . . .	LACOMME (M.)
Clinique ophtalmologique.	VEILTER (E.)
Clinique oto-rhino-laryngologiques.	AUBIN (A.)
Clinique physio-pathologique des probèles alimentaires (chaire à titre personnel). . . .	RICHET (C.)
Clinique psychiatrique infantile.	HEUYER (C.)
Clinique rhumatologique	COSTE (F.)
Clinique stomatologique	DECHAUME (M.)
Clinique thérapeutique chirurgicale	SENEQUE (J.)
Clinique thérapeutique,médicale	CHABROL
Clinique urologique.	FEY (B.)
Embryologie	GIROUD (A.)
Génétique	LAMY (M.)
Histoire de la médecine et de la chirurgie. . . .	MOUQUIN (M.)
Histologie.	CHAMPY (C.)
Hygiène et clinique de la première enfance. . . .	CATHALA (J.)
Hygiène et médecine préventive.	JOANNON (C.)
Médecine du Travail.	DESOILLE (H.)
Médecine légale	PIEDELIEVRE (R.)
Parasitologie et histoire naturelle médicale. . .	GALLIARD (H.)
Pathologie chirurgicale	DE GAUDART D'ALLAINES (F.)

. . . . . .

MM.

Pathologie exotique	LAVIER (G.)
Pathologie expérimentale et comparée.	LENEGRE (J.)
Pathologie médicale	BARIETY (M.)
Pathologie et thérapeutique générales	DE GENNES (L.)
Pharmacologie et matière médicale	HAZARD (R.)
Physico-chimie médicale (Chaire à titre personn.)	DOGNON (A.)
Physiologie	BINET (L.)
Physique médicale	STROHL (A.)
Radiologie médicale	DESGREZ (H.)
Technique chirurgicale.	MOULONGUET (P.)
Thérapeutique	TURPIN (R.)

oOo

2°- PROFESSEURS SANS CHAIRE
MAITRES DE CONFERENCES - AGREGES ET AGREGES -.

Anatomie	DEBEYRE (J.)
	DELMAS (A.)
Anatomie pathologique.	GAUTHIER-VILLARS (Melle.P.) Pr. s.
	BUSSER (F.)
Bactériologie.	FASQUELLE (R.)
	NEVOT (A.)
Biologie médicale.	BOURLIERE (F.)
Chimie médicale.	ETTORI (J.) Pr.s.
	JAYLE (M.F.) Pr. s ch.
	SCHAPIRA (G.)
Dermato-Syphiligraphie	N...
Histologie	BULLIARD (H.) Pr. s ch.
	COUJARD (R.)
	DESCLAUX (P.)
Hydrologie	DEBRAY (C.)
Hygiène.	BOYER (J.)
	DEPARIS (M.)
Médecine légale.	DEROBERT (L.)
	GAULTIER (M.)
Neurochirurgie	N...
Neurologie	SEZE (S. de)

.....

Obstétrique	GRASSET (J.)
	LEPAGE (F.)
	MAYER (M.)
	MERGER (R.)
	RAVINA (J.)
	VARANGOT (J.)
Ophtalmologie	OFFRET (G.)
	DESVIGNES (P.)
Oto-rhino-laryngologie.	HALPHEN (E.) Pr.s ch.
	MADURO (R.)
Parasitologie	BRUMPT (L.)
Parasitologie coloniale ff.	CHABAUD
Pathologie chirurgicale	ABOULKER (P.)
	BAUMANN (J.)
	GOSSET (J.)
Pathologie chirurgicale	HUGUIER (J.)
	LAURENCE (G.)
	LEGER (L.)
	OLIVIER (Cl.)
	PADOVANI (P.)
	POILLEUX (M.)
	ROUX (M.)
	RUDLER (J-C.)
	VERNE (M.M.)
Pathologie expérimentale.	MERKLEN (P.)
Pathologie médicale	BERNARD (J.)
	BOUDIN (G.)
	CASTAIGNE (P.)
	CONTE (M.)
	DECOURT (J.)
	DOMART (A.)
	DREYFUS (Gilbert)
	FAUVERT (R.)
	HAMBURGER (J.)
	KOURILSKY (R.)
	MILLIEZ (P.)
	PERRAULT (M.)
	RAIBERT (P.)
	THIEFFRY (St.)
	KURIAF (J.)
	N...
	N...
	N...
Pédiatrie	LAPLANE (R.)
	MARIE (J.)
Pharmacologie	LEVY (Melle. J.) Pr. s. ch.
	CHEYMOL (J.H.) Pr. s. ch.

. . . . . .

Physiologie	BARGETON (D.) Pr. s. ch.
	PARROT (J.L.)
Physique médicale	DJOURNO (A.)
	GOUGEROT (L.)
Psychiatrie	BARUK (H.)
Psychiatrie infantile.	MICHAUX (L.)
Stomatologie.	CHAPUT (Mme. A.)
Thérapeutique	PERRAULT chargé de l'enseignement.
Urologie.	KUSS (R.)

3°- PROFESSEURS HONORAIRES & AGREES RAPPELES A L' EXERCICE pour le service des examens -.

ooo

MM. BRINDEAU (A.) Obstétrique, GATELLIER (J.) Clinique chirurgic.
LE LORIER (V.) Obstétrique, VAUDESCAL (R.) Obstétrique.

o

4°- PROFESSEURS SANS CHAIRE & AGREGES CHARGES DE COURS DE CLINIQUE ANNEXE à titre permanent -.

	MM.
Clinique chirurgicale	AMELINE (A.)
	MENEGAUX (G.)
	PATEL (J.)
	SICARD (A.)
Clinique médicale	BOULIN (R.)
	BROUET (G.)
	CACHERA (R.)
	GARCIN (J.)
	HAGUENAU (M.)
	MARCHAL (G.)
	SOULIE (E.)
Clinique obstétricale	DIGONNET (L.)
	ECALLE (G.)
Clinique ophtalmologique.	RENARD (G.)
Clinique urologique	COUVELAIRE (R.)

MM.

- Secrétaire de la Faculté . . . . . MOREL (J.)
- Secrétaire - adjoint. . . . . CHAINTREUIL (G.)
Mdlle.

oOo

- Conservateur . . . . . Docteur HAHN (A.

- Bibliothécaires. . . . . M. DOUAN (G.)
Melles DUMAITRE
GOICHON (A. M.)
LE NOIR (G.)
METIN (F.)

o

- Par délibération en date du 9 Décembre 1798, l'Ecole a arrêté que les opinions émises dans les dissertations qui lui seront présentées, doivent être considérées comme propres à leurs auteurs et qu'elle n'entend leur donner aucune approbation ni improbation. -

oOo

Le traitement chirurgical de l' Anévrysme de la crosse de l' Aorte, est d'application récente et si à l'heure actuelle on compte encore peu de survies durables, celà n'exclut pas les progrès considérables apportés par la Chirurgie à cette affection autrefois incurable et éveluant spontanément vers la rupture.

Anatomie pathologique -.

L' Anévrysme est " une poche formée par les parois altèrées de l'artère et dont la cavité pleine de sang communique avec la lumière du vaisseau ". Sa cavité est considérablement réduite par la présence de caillots, les uns blancs collés contre la paroi en lames stratifiées, les autres plus centraux, rouges et friables.

La face interne de la paroi est en général irrégulière et semée de plaques d'athérome. La paroi elle-même est dangereusement amincie. Autour d'lle s'organise un tissu cellulaire comprenant les organes voisins et en particulier les nerfs, occasionnant les douleurs, ou adhérents aux plans musculaires et osseux, rendant encore plus délicat l'abord chirurgical de la paroi anévrysmale.

Les anévrysmes syphilitiques peuvent constituer une véritable gomme, née au niveau de l'adventice lèsant la paroi. Un traitement antisyphilitique trop énergique peut donc, en faisant disparaitre la gomme, provoquer la rupture de la poche.

Génèse de l' Anévrysme -.

- C'est au niveau de la média que se développe l'ectasie, où les fibres élastiques ont disparu en grande partie. Cet affaiblissement peut d'ailleurs, occasionner une rupture, qui sera :

.....

- soit complète, c'est la mort subite.

- soit incomplète, déchirure de l'intima occasionnant un gros hématome de la paroi même de l'Aorte, précèdant généralement la rupture à l'extérieur, c'est l' Anévrysme disséquant.

- Enfin, les caillots qui se trouvent dans la poche peuvent s'organiser en une tumeur solide, parfois calcifiée. C'est la guérison spontanée, nous verrons que le procèdé moderne du " Wiring " tend à provoquer artificiellement ce processus de guérison anatomique.

oOo

DIFFERENTES VARIETES D' ANEVRYSMES -.

La variété la plus fréquente est l' Anévrysme sacciforme, véritable hernie dont le sac est relié à l'artère par un collet rétréci. En grossissant cette hernie peut devenir irrégulière, bosselée, multilobée. Ses dimensions peuvent devenir énormes (certains atteignent le volume d'une orange, du poing, d'une tête d'enfant).

L' Anévrysme cupuliforme, n'est guère qu'une ébauche de l' Anévrysme sacciforme.

L' Anévrysme fusiforme, est un fuseau allongé constitué par une dilatation modérée portant sur toute la circonférence du vaisseau. Ce n'est pas un véritable anévrysme, mais " un des aspects de la dilatation aortique chronique " (CIERC.).

E T I O L O G I E -.

Il peut se voir à tout âge, cependant c'est essentiellement une affection de l'âge mur.

Son étude est liée alors à celle de l' athérome.

Chez le sujet jeune l'anévrysme est presque toujours associé à un rétrécissement congénital de l'isthme de l'aorte.

L'hypertension artérielle représente une association extrêmement fréquente, presque constante, quelle que soit son origine :

cardiaque, rénale ou secondaire à une sténose isthmique.

Nous n'insisterons pas sur l'anévrysme fusiforme il faudrait reprendre toute la pa thologie des aortites fibreuses.

.....

Le problème le plus intéressant est posé par l' Anévrysme vrai sacciforme, dont l'étiologie est dominée par la syphilis ancienne, (IO, 20 ans ou plus) accessoirement, la syphilis récente avec aortite, et très exceptionnellement la syphilis héréditaire. Les réactions sérologiques sont positives dans 90 % des cas environ (MOUQUIN & C. MACREZ).

Après la syphilis, il faudra retenir comme causes prédisposantes :

a) Une plaque athéromateuse.

b) Une endocardite maligne, aigue ou lente.

c) La maladie rhumatismale, à ce point exceptionnelle que son existence a été niée tout au moins pour les Anévrysmes sacciformes.

d) Le paludisme.

e) Un traumatisme, c'est une question qui poserait un problème médico-légal non encore élucidé.

EVOLUTION ANATOMIQUE -.

I°- La guérison est exceptionnelle, en tout cas elle reste anatomique et non pas clinique. Une fois les caillots organisés il reste une tumeur du médiastin.

2°- En règle, l'anévrysme se développe en comprimant les organes voisins, se compliquant de médiastinite, érodant les plans musculaires et osseux.

3°- La rupture en est l'issue normale, elle peut se faire à la peau, dans un organe creux (voies aériennes, oesophage, etc...), parfois elle est momentanément contenue par le tissu de médiastinite avoisinant c'est " l'anévrysme faux ".

On voit l' intérêt d' un traitement chirurgical en regard d' une lésion d' évolution aussi redoutable.

oOo

H I S T O R I Q U E

oOo

Les progrès chirurgicaux du traitement de l' Anévrysme de l' Aorte, sont récents et dûs surtout à une mise au point technique ; perfectionnement de l'anesthésie et de la réanimation. Mais il y a fort longtemps que les principes essentiels sont connus et codifiés.

Il est vrai que dès le XV° siècle, l'attention fut attirée par les Anévrysmes.

I°) La première étude anatomique date de VESALE I55[illegible] qui incrimine le "virus vénérien". Peu après, PARÉ publiait cette phrase fréquemment relatée : "Les Anévrysmes internes advienment souvent à ceux qui ont eu la Vérole ".

En I760 N. CHOLLS observa chez le Roi Georges I[illegible] un Anévrysme du type baptisé " disséquant " par LAENNEC.

2°) Les études systématiques ne datent que de la fin du XVII° siècle, avec LANCESE & VALSALVA, MORGAGNI, qui en précisent les différentes variétés.

SCARPA distingue l'anévrysme fusiforme de la dilatation simple.

Dès lors, les travaux concernant les Anévrysmes de la crosse de l' Aorte se multiplièrent, nous citerons simplement la thèse de BOUILLAND 1823, les travaux de STENON, SWAMMERDAN 1867, SONNENBURG 1876, et les travaux cliniques de CORVISART, LAENNEC, STOKES, plus récemment les travaux anatomiques de CRUVEILHIER, ROKITANSKI.

Enfin, les dernières recherches portèrent sur l'Etiologie des ectasies. Le rôle prédominant de la syphilis s'impose avec la réaction de BORDET WASSERMANN et à la suite de Vaquez la tendance actuelle est de rechercher toujours la syphilis quand il s'agit d'un anévrysme sacciforme.

Tous ces travaux anatomiques et cliniques avaient entraîné de nombreuses tentatives chirurgicales depuis fort longtemps.

3°) Les tentatives de traitement direct de l'Anévrysm

A) - Ligatures de l'Aorte

Au congrès de chirurgie de I909, MONOD ET VAUVER comptaient douze cas de ligature de l' Aorte pour anévrysme, dont une de l'aorte thoracique, les survies obtenues ne dépassaient pas 48 jours.

En I947, ROCHET ET SANTY en relevaient 33 cas. Pour six cas on avait obtenu des survies de onze mois à deux ans.

Notons qu'il s'agissait évidemment de ligature en amont; la ligature en aval est un non-sens et pratiquée n'a amenée que des déboires.

B) - L'extirpation d'un Anévrysme sacciforme, a été tentée par TUFFIER en I902.

4°) Les tentatives de traitement indirect.

Des procèdés de coagulation intra-sacculaire ont déjà été mis en oeuvre au XIX° siècle.

En 1864, MOORE provoque la coagulation par introduction dans la poche anévrysmale de grandes longueurs de fil métallique, c'est déjà le procèdé du " WIRING FROID ".

CORRADI fait passer un courant électrique pour chauffer ce fil, c'est ce qu'on appelle maintenant le : " WIRING CHAUD ".

En 1909, MONOD ET VAUVERTS relevaient 58 observations de ces méthodes (avec neuf guérisons).

.....

5°) Actuellement :

Ce sont ces deux catégories d'intervention que nous retrouvons aujourd'hui :

à savoir :

a- les méthodes DIRECTES.

b- les méthodes INDIRECTES.

Avant d'en préciser les modalités, nous citerons la phrase de TUFFIER qui, en I902, définissait parfaitement les critères indispensables à l'intervention :

" Il faut, pour opèrer un anévrysme de la crosse de l'Aorte, qu'il soit abordable, isolable, extirpable ".

TUFFIER excluait ainsi les anévrysmes de la concavité de la crosse, les anévrysmes adhérant aux plans musculaires et osseux, ainsi que les anévrysmes trop étendus ou fusiformes.

Seuls lui paraissaient justiciables d'une ablation chirurgicale, les anévrysmes sacciformes n'entraînent pas encore de perturbations graves de l'état général.

Nous verrons que l'opinion moderne a confirmé ces dires, mais que les anévrysmes fusiformes eux aussi, sont justiciables d'une intervention avec des procèdés inconnus alors.

Nous étudierons successivement :

- les méthodes DIRECTES,
- les méthodes INDIRECTES.

oOo

LES METHODES " DIRECTES "

I - Ligature de l'Aorte avec interruption définitive du courant aortique -

C'est une méthode périmée qui n'a amené que des déboires. Elle n'offre plus qu'un intérêt historique.

Sur plan théorique il peut arriver exceptionnellement que la circulation collatérale soit assez développée pour assurer une circulation anatomique suffisante, mais en réalité la ligature de la crosse aortique entraîne toujours la mort par les troubles de la fonction rénale qu'elle engendre.

De plus, elle est cause d'asystolite et provoque une hypertension encéphalique exposant aux hémorragies cérébrales et méningées.

Nous citerons une observation qui confirme ces théories.

En 1909 GUINARD effectua une ligature simple pour un volumineux anévrysme de la crosse de l'Aorte, ayant érodé les deux premières côtes, battant sous la peau.

Dès qu'il fut pratiqué la ligature de l' Aorte, il remarqua la disparition immédiate des battements fémoraux, qui réapparurent pourtant quelques heures plus tard. Mais, bientôt on constata une hypersecrétion considérable de la partie supérieure du corps, le malade " ruisselait " tandis que débutait une anurie bientôt définitive.

La mort survint dans le coma urémique au troisième jour.

2 - Anévrysmorraphie oblitérante suivie, de l'extirpation de l' Anévrysme.

ALEXANDER ET BYRON en I943, purent ressèquer un anévrysme de la crosse de l' Aorte :

Il s'agissait d'un jeune homme de I9 ans présentant les signes cliniques et radiologiques d'une sténose aortique, dûe à une compression vraisemblablement néoplasique.

La radiographie décelait une masse volumineuse, ovoïde, non pulsative, dans la partie gauche du médiastin.

Le BORDET - WASSERMANN et la réaction de KAHN étaient négatifs et on ne put déceler aucun stigmate syphilitique. Les troubles de compression augmentant rapidement on décida d'intervenir en Octobre I943.

Sous anesthésie à l'éther par intubation trachéale, on trouve un anévrysme de la partie supérieure de l'aorte descendante, logé dans la gouttière vertèbrale. Le pôle supérieur de la tumeur est à 5 cms. de l'origine de la sous-clavière gauche et l'implantation sur le vaisseau, longue den7 Cms. I/2.

Les pulsations de l'aorte étaient très violentes au dessus de l'anévrysme, au dessous à peine palpables. Au niveau du pôle supérieur de la tumeur, l'aorte présentait un rétrécissement marqué. La sous-clavière, la mammaire interne et les intercostales supérieures étaient considérablement dilatées.

Estimant le danger de rupture imminant et jugeant d'autre part que la circulation collatérale était suffisamment développée, les Chirurgiens décident de courir le risque d'une exèrèse.

Nous rapportons le compte-rendu opératoire :

" l'Aorte est liée juste au dessous de l'origine de la sous-clavière avec un ruban de coton, large de I,3 cm. et une ligature à la soie est placée entre la bandelette de coton et le pôle supérieur de l'anévrysme.

Une double ligature identique est placée au pôle inférieur de l'ectasie, trois paires d'intercostales très dilatées partant du sac, sont sectionnées et l'on procède à l'ablation de la masse dans sa totalité.

(Les extrémités de l'Aorte sont suturées à la soie, puis retournées et appliquées par une seconde ligne de suture à la face antérieure du mognon vasculaire -comme on le fait parfois pour fermer le duodénum-).

Etat des lésions avant et après l'intervention :

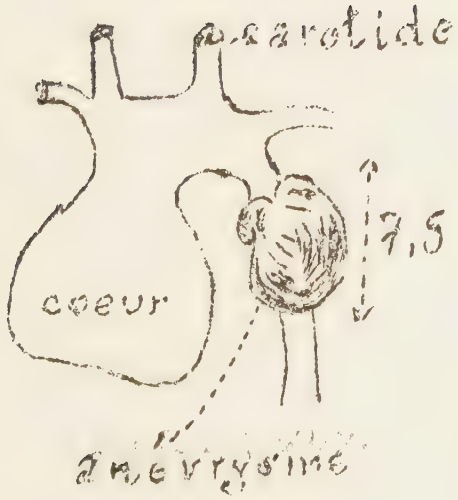

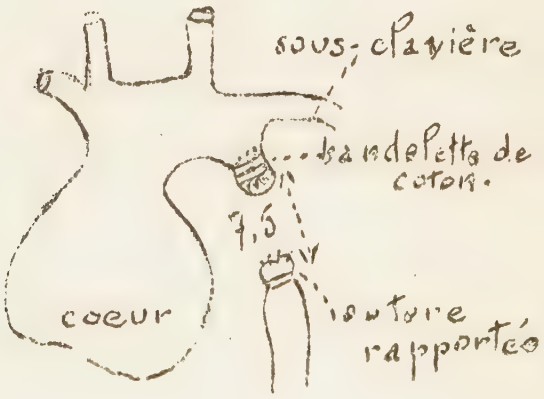

Après l'opération les pieds demeurent chauds et colorés. On note une élévation de la tention artérielle aux membres supérieurs.

Mais les suites cardio-vasculaires vont être mouvementées. Tout d'abord I7 jours après l'opération apparait un état de décompensation cardiaque aigue qui retrocède complètement sous l'influence du traitement.

Trois mois après l'opération, les tests de laboratoire montrent un fonctionnement rénal normal, mais on note une hypertension artérielle permanente, avec spasmes artériels rétiniens, céphalés, exsudats, péripapillaires et hémorragies.

Sous l'influence du repos et du traitement, ces troubles régressent.

Le malade reprend petit à petit une activité quasi normale, puisqu'il retourne au Collège en Juillet 1944. Mais il se plaint fréquemment de céphalée frontale et accuse des troubles de la vision à type de mouches volantes.

Un an plus tard, l'examen du fond d'oeil montre que le processus aigu des lésions rétiniennes s'est stabilisé, mais l'hypoertension est toujours identique (21-10,5) et le pronostic reste réservé du fait de ces deux facteurs angiosparmes et hypertension.

En fait, les troubles fonctionnels s'aggravèrent rapidement, et le malade dut rentrer en observation à l'hôpital quelques mois plus tard.

L'anévrysme s'était développé, disent les auteurs, à la suite d'une sténose aortique, la présence de celle-ci semble prouvée par l'hypertension, le développement important de la circulation collatérale, enfin l'arrêt des pulsations dans le segment distal de l'artère.

Le cas du malade était exceptionnellement favorable, sujet jeune en très bonne santé, établissement d'une circulation collatérale très développée, enfin le siège même de l'anévrysme qui permettait de placer une double ligature entre ce dernier et l'origine de la sous-clavière.

Malgrè celà, le malade fit une hémorragie méningée en Février I945, puis mourut d'une hémorragie cérébrale en Novembre I945.

.....

3 - Résection de la poche anévrysmale suivie du rétablissement de la continuité aortique -

a) La première tentative de TUFFIER en 1902 fut un échec. Elle mérite cependant d'être rapportée :

Il s'agissait d'une malade de 40 ans, présentant une volumineuse tumeur para-sternale battante et expansive. La radiographie dévoila l'existence d'un anévrysme sacciforme de la portion ascendante de la crosse de l'Aorte entre son origine et le tronc brachio-céphalique.

Cette tumeur ayant érodé successivement les plans musculaires et osseux, battait sous la peau. Estimant le danger de rupture imminent, TUFFIER décida d'intervenir.

Mais avant de s'y résoudre, il examina les pièces anatomiques du Musée DUPUYTREN et trouva sept anévrysmes sacciformes dont la plupart présentaient un pédicule mince et une paroi satisfaisante.

Il pratiqua l'intervention le I2 Décembre I902, éprouva de grandes difficultés à isoler l'anévrysme et ne put le libèrer d'un débris osseux adhérent. En dissèquant prudemment il parvint à passer l'index sous le collet et à poser une ligature après avoir comprimé le sac. Malheureusement il laissa un place la proche anévrysmale devenue flasque, et referma.

Les suites opératoires immédiates furent bonnes, mais au bout de quelques jours le pansement dégagea une odeur fétide, le sac se sphacèlà et l'hémorragie survint l'aorte se vida d'un seul coup. La malade mourut en quelques secondes.

Cette intervention fit grand bruit à l'époque et fut viollemment repprochée à TUFFIER. Elle ne fut pourtant pas inutile car DELBET en déduisit la possibilité de pratiquer la suture de la paroi aortique en tissu sain.

b) Paul MOURE tente l'intervention en I926, c'est encore un échec, la malade meut sur la table d'opération.

c) Elle est réalisée pour la première fois avec succès par Olivier MONOD en I948 pour un anévrysme diverticulaire de la crosse de l'aorte chez une jeune fille de 20 ans, non syphilitique, en I947.

L'histoire de la maladie est curieuse, puisqu'on avait évoqué le diagnostic d'une lésion tuberculeuse du médiastin pour cette tumeur ovoïde, ni expansive, ni battante. Puis la ponction ayant ramené du sang, on pensa alors à un kyste hématique.

A l'intervention la déchirure se produisit, Olivier MONOD posa rapidement deux clams spéciaux sur l'aorte longitudinalement, de façon à exclure le pédicule de l'anévrysme sans arrêter complètement le cours du sang dans l'Aorte. Le pédicule sectionné, la brèche aortique longue de 3 à 4 cms. fut suturée en deux plans, à points perforants rapprochés d'un demi millimètre environ.

Les suites opératoires furent normales et la malade reprit progressivement son activité, sans plus accuser aucun trouble fonctionnel.

d) Toutàfait à part, il faut mentionner le succès recueilli par SCHUMACKER en 1948.

Il pratiqua la résection totale d'un anévrysme de l'aorte à la partie terminale de la crosse aortique, emportant un segment complet de la circonférence vasculaire et terminé avec succès par une suture termino-terminale.

Il s'agissait en réalité, d'une coarcation de l'Aorte avec un diverticul anévrysmatique.

Le malade était en très bonne santé plus d'un an après l'intervention. Il est vrai qu'il s'agit là d'un cas particulièrement favorable puisqu'il s'agissait

d'un rétrécissement isthmique chez un sujet de I9 ans, juste au dessous duquel était branché un petit anévrysme sacciforme à pédicule très étroit.

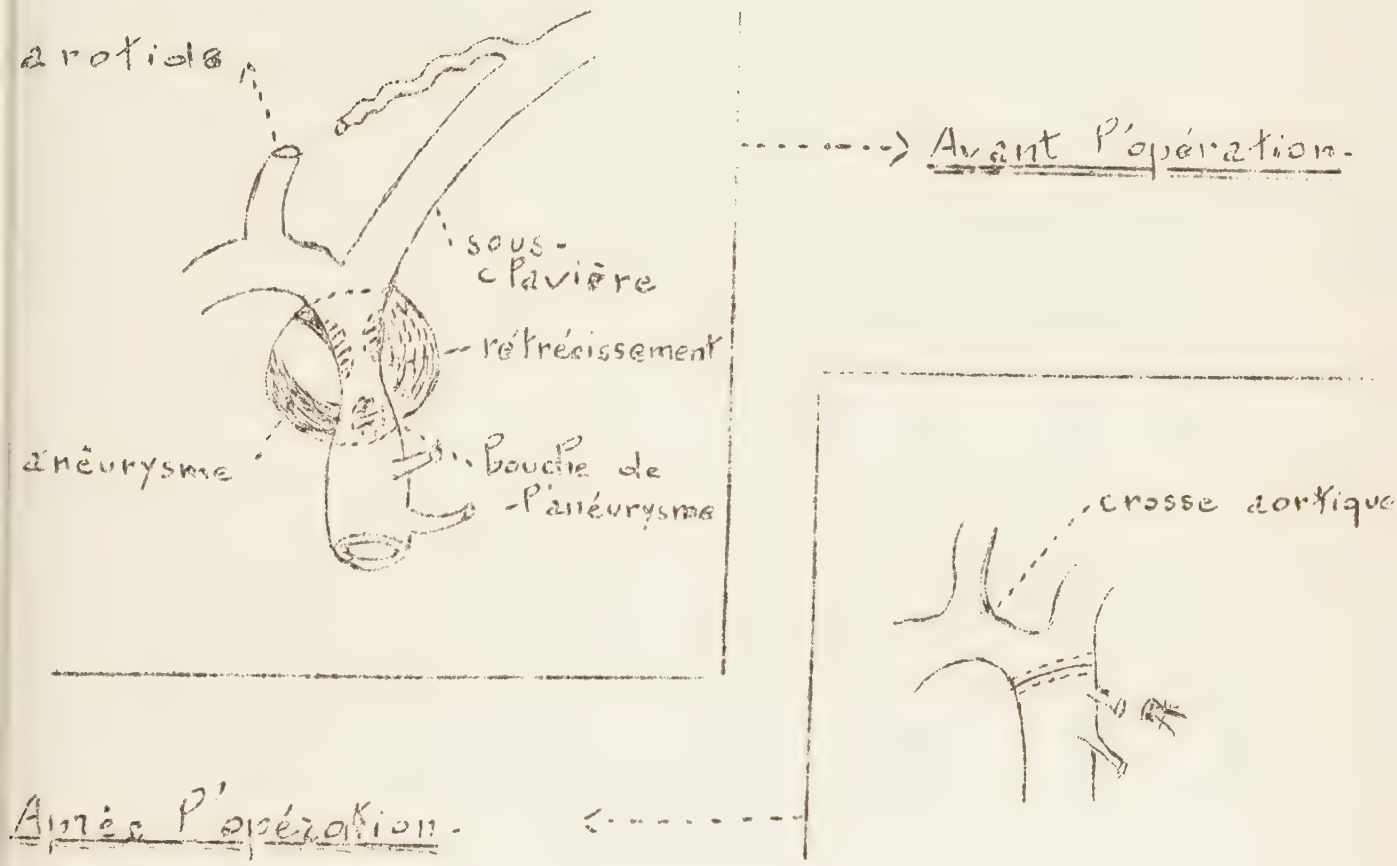

La circulation collatérale était bonne et a mis à l'abri des accidents médullaires consécutifs à l'interruption temporaire du courant aortique.

Au surplus, la zone ressèquée ne dépassait pas quelques centimètres.

e) DUBOST en Octobre I95I pratique l'exerèse d'un anévrysme de l'Aorte ascendante.

La malade, syphilitique à BW +, présentait un anévrysme sacciforme non extèriorisé, situé à égale distance du coeur et du tronc brachio-céphalique.

Il effectua une sternotomie médiane horizontale pour libèrer l'ectasie et posa les clamps latèralement sur l'Aorte. Puis il resèqua les 2/3 de la poche et en raison de l'impossibilité de suturer en territoire sain, sutura par l'intérieur, avec trois étages superposésde surjet. Il ceintura solidement le tout d'une lame de cellophane, fixée par quelques points aux tissus pleuraux environnants.

La suture étanche à l'ablation des clamps devenait une aorte ascendante à peu près normale comme calibre, mais dédoublée au niveau de la résection du sac d'un matelas d'environ I cm. d'épaisseur.

Les suites opératoires furent satisfaisantes du point de vue circulatoire, mais la malade présenta au bout de quelques jours une réaction fébrile très importante de la base droite, qui guérit en quinze jours grace aux antibiotiques. On attribua cette complication à l'irritation pleurale causée par la lame de cellophane.

On assista à un nettoyage progressif de l'image thoracique opaque. La malade sortit du service deux mois après l'intervention.

Trois semaines après l'opération on constata avec surprise la négativation de la sérologie demeurée immuablement positive depuis trois ans. On crut y voir l'équivalent à l'endocardite bactérienne après ligature du canal artèriel infecté comme si " l'ablation de la poche anévrysmale avait supprimé le foyer originel de la tréponémie ".

En rapportant cette intervention brillante il nous parait interessant de souligner :

I- La voie d'abord choisie.

La sternotomie médiane horizontale au niveau de la 3ème côte reséquée. Cette incision a donné un jour considérable et a permis au Chirurgien de manoeuvrer très à l'aise dans le médiastin au contact de l'auricule et des veines caves.

2- La technique de suture.

Après l'ablation du sac, DUBOST n'a pas voulu se contenter d'une seule ligne de suture, mais a jugé préférable de faire trois étages superposés de surjets à l'intérieur des parois aortiques, réalisant ainsi une sorte de coussinet épais doublant l'intérieur des parois de l'Aorte. Il a voulu parfaire le résultat par l'enrobement de l'Aorte à l'aide d'une lame de cellophane fixée par quelques points à l'adventice vasculaire.

b) Tout dernièrement :

MERCADIER pratiqua en Décembre 1951 l'exerèse d'un volumineux anévrysme de la crosse de l'Aorte, chez un homme de 57 ans. L'opération réussit parfaitement mais le malade mourut au onzième jour d'une embolie pulmonaire, conséquence d'une héparinisation défectueuse.

Histoire de la maladie :

M. B..... 57 ans, envoyé par le Dr. BAIXAS au Dr. MERCADIER, est admis dans le service du Dr. HEPP à l'hôpital Bichat, le 22 Novembre 1951 pour une tumeur pulsatile située au niveau du deuxième espace intercostal droit. Cette tumeur volumineuse, battait sous la peau, qui était tendu et violacée.

Il s'agit d'une poche anévrysmale artérielle dont la symptomatologie par ailleurs est discrète : douleur rétro-sternale sourde, permanente, irradiant vers l'épaule droite.

Le risque de rupture à la peau semble considérable, et le malade prévenu du danger qu'il encourt, accepte l'intervention.

On ne retrouvera pas d'autres signes de compression médiastinale, si ce n'est une légère circulation collatérale thoracique antérieure.

Les antécèdents ne nous apporterons aucun élément appréciable :

pas d'accidents primaires spécifiques, quoique le B.W. pratiqué dans le service se soit avèré fortement positif.

Au niveau de cette tumeur on perçoit un frémissement systolique irradiant dans tout l'hémithorax droit.

La tumeur est battante et pulsatile sous la peau, soulevant les doigts à chaque battement.

A l'auscultation on entend un clangor du 2ème bruit avec un souffle systolique et un bruit de galop, réalisant un rythme à trois temps.

La pointe du coeur est déviée vers la gauche et abaissée.

Le pouls est régulier, net, bien frappé, semblablement perçu aux deux radiales. Il ne semble point exister de retard entre les pouls radiaux.

La tension artèrielle aux deux bras est de : II,5 7.

Il n'existe pas de signes de défaillance myocardique : point d'oedemeni de cyanose, la diurèse est satisfaisante, le foie semble normal, la rate est percutable sur deux travers de doigt.

On ne relèvera aucune perturbation de la ventilation pulmonaire, ni même de dyspnée à l'effort : les bruits respiratoires sont normalement perçus.

On a cherché, vainement, les signes habituels de rétrécissement de l' Aorte.

L'examen neurologique ne révèle aucun stigmate de syphilis nerveuse, on notera toutefois une diminution des réflexes tendineux aux membres inférieurs, sans altèration de la sensibilité profonde et superficielle.

Il n'y a pas de signe de Westphall, ni de signe d' Argyll-Robertson.

Le réflexe cutané-plantaire se fait en flexion : l'examen du fond d'oeil est normal.

L'état général est assez satisfaisant, on ne note pas d'amaigrissement ni d'asthénie.

En résumé :

Il s'agit d'une tumeur pulsatile, expansive chez un sujet syphilitique, évoquant sans conteste une poche anévrysmale artérielle. Elle est sans retentissement notable sur le système cardio-vasculaire, avec conservation apparente de l'état général.

Voici les précisions apportées :

Iº- par les examens radiologiques, radioscopiques, radiographie, angiocardiographie, pratiqués par le Dr. HATT.

; " Anévrysme de la portion ascendante de la crosse aortique, circonférencielle, du volume d'une grosse orange ". Autrement dit, terme ultime d'une dilatation fusiforme et non pas ectasie sasciforme. Ce qui le confirme c'est que l'ectasie se prolonge par une dilatation fusiforme importante de toute la crosse aortique et de l'initiale descendante (dilitation en aval, de LERICHE)

" Pas de médiastinite, l'anévrysme est bien battant. La masse cardiaque n'est guère modifiée, le ventricule gauche est un peu globuleux ".

" L'oesophage est presque sténosé par l'Aorte avec dilatation sus-stricturale, il est à gauche de l'Aorte et fortement incurvé ".

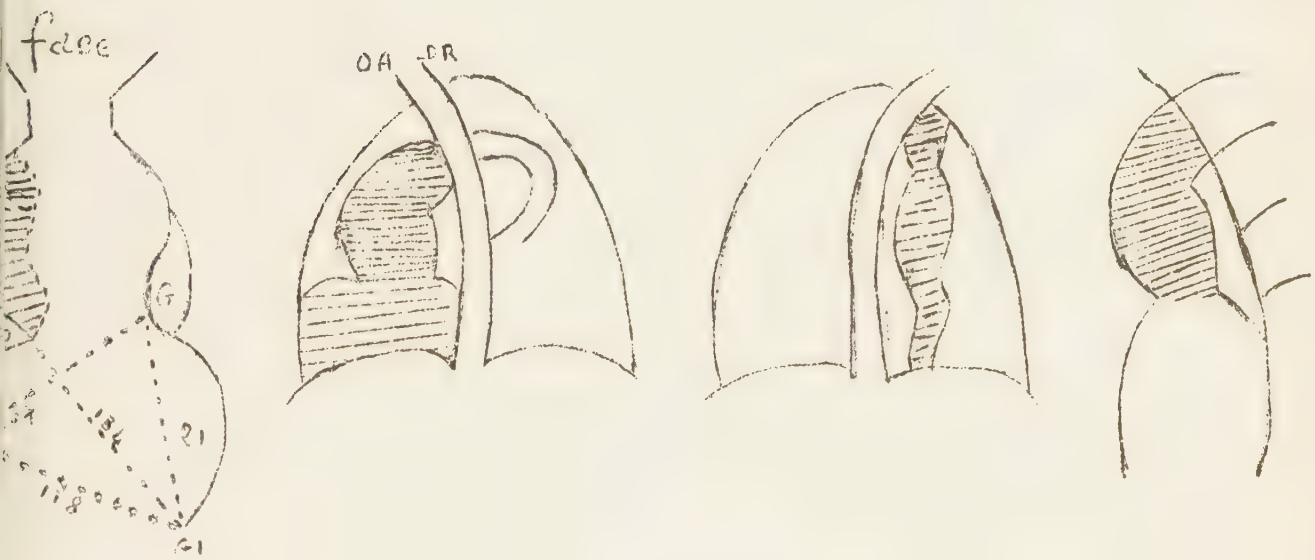

2°- par l' E.C.G. dû à l'obligeance du Dr. L. GRINEAUX.

Coeur en position électrique verticale avec une nette surcharge ventriculaire gauche.

Rythme sinusal normal, mais sous dénivelation avec raccourcissement de S.T. en D I, D 2, D 3.

" On est obligé de tenir compte de cette sous dénivelation qui pourrait être :

- une image coronarienne, voir péricardique.

- une image de surcharge venticulaire gauche

Il est impossible de trancher ".

Conclusions :

Cliniquement le coeur est normal et semble capable de supporter l'intervention, sous réserve d'une évolution coronarienne imprévisible.

Examens complémentaires :

- Formule sanguine :	G.R. : 4.100,000	
	G.B. : 7.400	
	Polynucléaires	
	Neutrophiles	63
	Co	3
	Lymphocytes	30
	Monocytes	4

- Temps de saignement	2,5
- Temps de coagulation	8
- Hémoglobine	80 %
- Valeur globulaire	0.97

- B W + :	
- Test à l'héparine	Normal
- Glycémie	0.97
- Cholesterol	2,8 %
- Urée	0.45 %
- Protides	80 %

Examen des urines :

- Quelques hématies et rares leucocytes, pas de cylindres.
- Oscillation légèrement perturbée aux membres inférieurs.

En résumé :

On peut envisager une intervention chirurgicale chez ce malade qui ne présente aucune contre-indication opératoire décelable, et son anévrysme pourtant volumineux n'a pas encore apporté de désordres graves dans son organisme.

oOo

COMPTE RENDU OPERATOIRE -.

Le malade fut opéré le 6 Décembre 1951 par le Docteur MERCADIER, dans le service du Docteur HEPP, l'anesthésie était assurée par le Docteur ALLUAUME :

Anesthésie :

Intubation - Pulmomoteur - Pentothal - protoxyde d'azote - éther - curare.

Intervention :

A gauche :

Incision en U à convexité interne, en regard des 2, 3 et 4èmes côtes. Résection des 2 et 4èmes cartilages costaux. Section de la 2 et de la 3ème côte de la partie moyenne.

Décollement pleural facile. On obtient un excellent jour sur l'aorte et l'auricule gauche.

Dégagement de l'anévrysme en haut, à gauche, en bas sur les 3/4 de sa circonférence. (voir schéma)

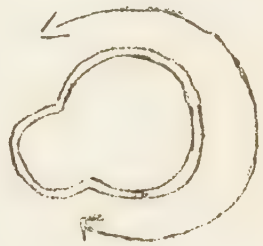

A Droite :

Résection de la partie antérieure du 3ème arc costal. Au moment où l'on soulève l'arc, à la jonction avec le sternum, on provoque une plaie de l'anévrysme dûe à l'arrachement d'une adhérence de la paroi vasculaire au plan costal.

Il se produit immédiatement une hémorragie importante. Le sang fuse violemment. Mais l'hémorragie est immédiatement jugulée en plaquant l'anévrysme contre le sternum. Pose de bas en haut, de droite à gauche, d'un clamp de BROOKS.

Section transversale du sternum. La poche anévrysmale est débarassée de ses caillots. Ses bords sont sectionnés à I,5 cm. du clamp qui est placé au ras du coeur et de l'Aorte.

Malheureusement, le clamp posé très rapidement pour arrêter l'hémorragie a empiété sur la partie libre de l'auricule drôit, lèsant peut-être l'intima.

L'examen de la paroi auriculaire lors de l'autopsie, montrera qu'elle fut le siège d'une lésion inflammatoire, cause possible de l'embolie secondaire qui se produisit ultèrieurement.

On effectue une suture endoanévrysmale qui est recouverte d'une plaque de cellophane. Points en U multiples. Surjet éversant.

A la levée du clamp, la suture est absolument étanche (elle a de I2 à I5 cms. de long).

On pose un drain pleural à droite dans le cinquième espace intercostal droit.

On dépose du spongel prépleural à gauche, à demeure, et on termine par une fermeture plan par plan , de chaque incision au fil de lin.

o

Etude des suites opératoires :

Le malade ramené dans son lit est réfrigéré et maintenu en hibernation, sous antibiotiques : (pénicilline, streptomycine).

On prescrit du phénergan par I/2 cc. si le malade s'agite, du dolosel de I à 2 cc. s'il frissonne.

Enfin, on institue une perfusion continue pour administrer suivant le besoin, du sérum glucosé, salé et bicarbonaté.

Les trois jours suivants l'état général reste satisfaisant. L'élimination urinaire est normale le pouls rapide mais bien frappé, les courbes se maintiennent en plateau.

Le malade est fort agité mais conscient. On note cependant un emphysème sous-cutané assez important que l'on réduit en posant au niveau de la région sus-claviculaire une aiguille de fort calibre percée de nombreux trous.

Le 9 au soir, le malade respire difficilement, balbutie des paroles incohérentes, la température est de 37,6. Il se calme dans la nuit sous l'influence du traitement.

Le IO, à 2 h. 30 l'aspect du malade est satisfaisant, il semble moins agité, on note le pouls à I20.

T.A.	I4,9
Respiration	30
Température	37,2

A 3 h. I5 l'infirmière passant devant la chambre, constate l'arrêt de la circulation. Le malade est en état de mort apparente.

L'autopsie nous apprendra que le malade a succombé à la suite d'une thrombose de l'artère pulmonaire gauche.

L'étude des différents caillots prélevés, montre qu'aucun de ceux-ci ne présentait d'organisation. Il s'agissait donc de thromboses récentes.

Au niveau de la suture aortique, on note de très nombreux foyers inflammatoires dispersés au niveau de toutes les couches de la paroi vasculaire.

Le rétablissement de la continuité des tissus était à peine ébauché.

.....

L' analyse de ces différentes observations, permet relativement de codifier.

LES METHODES OPERATOIRES de l'intervention directe (pratiquement la résection).

A) la Voie d'abord :

peut être :

Thoracotomie latérale : résection de la 5ème côte, du sommet de l'apophyse transverses jusqu'au cartilage; section de la 6ème côte à l'angle postérieur (MONOD).

Thoracotomie antérieure : avec résection de la 3ème côte et sternotomie horizontale mordant sur le 3ème espace gauche, donnerait un jour meilleur sur les gros vaisseaux (DUBOST).

B) Le matériel de suture :

Matériel -.

a) Soie et catgut :

Le matériel de suture a été l'objet d'une expérimentation précise par SAKO et CHISHOLM de Minnéapolis portant sur 85 chiens sur lesquels ils pratiquèrent la section suivie de suture de l'Aorte thoracique.

Trois différents types de matériel de suture furent utilisés : la soie 6-0 tressée, le moyen catgut 5-0 au chrome, et le catgut ordinaire 5-0.

On a évalué la force de tension à laquelle les sutures pouvaient résister, en sacrifiant les chiens à des époques déterminées, s'étendant sur un an.

La première expérimentation consistait à injecter I cc. d'éphédrine à I/I000 à l'animal anesthésié pour provoquer une forte hypertension, et à noter le comportement de la suture.

La seconde expérimentation, une fois la crosse aortique et l'aorte prélevée, à les distendre en les gonflant sous l'eau au moyen d'une pompe tout en mesurant la pression par un manomètre.

De cette façon, toute solution de continuité dans la paroi vasculaire était immédiatement révèlée par une bulle d'air.

La soie tressée 6-0 et catgut chromic 5-0, s'avèrèrent capables de supporter les tensions bien súpé-

rieures aux nécessités physiologiques, et celà indépendemment de la technique de suture, mais avec le catgut ordinaire 5-0 des déhiscences se produisirent spontanément, dès la première semaine suivant l'intervention.

Il semble donc que le catgut ordinaire 5-0 ne puisse être utilisé.

b) Le Coton :

sa résistance a été expérimentée par : SCHUMACKER qui l'utilise exclusivement.

Il emploi le coton N° 120.

C) Les différentes techniques de suture :

- L'artériroraphie latérale : le champ est posé latéralement sur l'aorte et le travail du Chirurgien consiste à rapprocher les bords de la fente par des fils joignant les deux bords du vaisseau.

On effectue alors une suture matelassée à points discontinus : SCHUMACKER.

Voir figures :

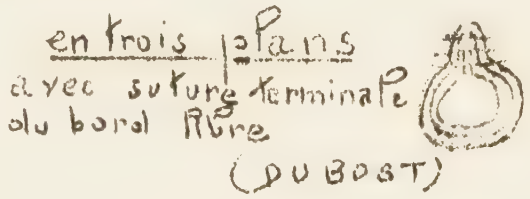



en un plan

Certains auteurs déconseillaient l'emploi des points perforants, notons pourtant que telle fut la technique utilisée avec succès par O. MONOD.

- L'anastomose termino-terminale :

Quatre fils sont tendus de part et d'autre des deux extrémités du vaisseau sectionné. Une simple traction sur ces fils permet l'apposition des extrémités.

On effectue alors une suture matelassée à points continus avec éversion.

Les points étant placés à I mm. environ du bord libre, l'examen des pièces anatomiques prélevées lors des expériences précedemment citées, montre que les fibres tendent d'elles-mêmes à reprendre leur parallèlisme.

D) Le traitement post-opératoire :

N'est pas évoqué par la plupart des auteurs. Il est pourtant un problème qu'il est intéressant d'étudier, c'est celui des anticoagulants.

On a vu que le malade opéré par le Docteur MERCADIER était mort d'une thrombose, alors que l'intervention en elle-même avait réussi. Il est probable que le traumatisme involontaire causé par le clamp sur l'auricule est à l'origine du processus inflammatoire.

SCHUMACKER prévient le risque de thrombose en administrant du dicoumarol, ou plus fréquemment de l'héparine en I. V. à raison de 50 mg. toutes les quatre heures, tous en surveillant le taux de prothrombine et celà parfois pendant plusieurs semaines après l'intervention. A l'heure actuelle l'usage des anticoagulants est facilité par le test de l'héparine in vitro.

LES METHODES " INDIRECTES "

Ces méthodes sont employées actuellement plus fréquemment que les Méthodes directes.

Elles sont en effet plus faciles à exécuter pour le Chirurgien et en même temps moins choquantes pour le Patient puisqu'elles ne nécessitent aucune interruption même partielle, du courant sanguin dans l'aorte.

Etant donné les conséquence graves de l'interruption si brève soit-elle du courant sanguin à travers l'Aorte thoracique haute, on conçoit aisément l'importance toutàfait considérable que les auteurs modernes accordent à ces méthodes.

Nous distinguerons :

I- Les méthodes " ENDOANEVRYSMALES "

La coagulation endo-sacculaire jouit aux Etats-Unis, d'une vogue considérable, MATAS, FINNAY, BABCOCK, WHEICLER, l'ont employée sur une grande échelle (FINNAY 35 cas avec 50 % d'amélioration certaines, BABCOCK 39 cas avec 9 survies de plusieurs années, WHEECLER 2 survies de 4 à 8 ans).

Les diverses méthodes employées : Wiring à froid, Wiring à chaud, dérivent toutes de celle de MOORE (1884), perfectionnée par COLT qui introduisait dans la poche anévrysmale de grandes longueurs de fil métallique très fin, pelotonné en tire-bouchons.

.....

Principe -.

$P \sim \sqrt{S}$.

La pression sanguine supportée par la paroi d'un vaisseau est proportionnelle à la racine carrée de la surface vasculaire. Donc, en diminuant la surface on diminue également la pression exercée sur la paroi, et par là, les chances de rupture.

C'est le résultat recherché par le procèdé mécanique du :

a- " WIRING FROID " qui consiste comme nous l'avons vu, à faire pénètrer des spires de fil métallique, très fin, à l'intérieur de la poche anévrysmale.

son efficacité est double :

d'une part, les spires métalliques brisant l'ondée sanguine, ralentissent le débit sanguin,

d'autre part, elles favorisent la coagulation à l'intérieur du sac, enfin la paroi elle-même est renforcée par la coagulation.

Cette méthode a été employée également par PETTAVEL & CROSSETTI en France, pour un anévrysme de l'aorte abdominale.

Notons de suite son inconvénient majeur :

il nécessite l'introduction souvent malaisée d'une grande quantité de fil : I60 à I80 mètres !, car l'action coagulante est faible surtout si le débit sanguin est puissant.

Les Chirurgiens français assistèrent à cette intervention & la jugèrent particulièrement sanglante (exigeant une perfusion sanguine continue) et longue.

BLAKEMORE au Médical Center of New-Yorck, l'a pratiqué sur une grande échelle, dans son service spécialisé.

Voici la statistique qu'il a publiée à ce sujet Cette statistique porte sur 63 interventions pratiquées en I935 et I944 :

sur :	54 hommes d'âge moyen	:	38 ans
	9 femmes d'âge moyen	:	38 ans

- Après 3 ans,	I7 étaient encore en vie,	soit :	27 %
- Après 4 ans,	3	"	
- Après 5 ans,	3	"	
- Après 6 ans,	2	"	
- Après 7 ans,	2	"	
- Après 8 ans,	2	"	
- Après 9 ans,	2	"	
- Après II ans,	2	"	

L'amélioration clinique avait permis pour la plupart, la reprise d'une activité normale.

Dans deux cas, on observa des signes de décompensation cardiaque par insuffisance aortique, qui soignée, par le repos et la thérapeutique habituelle, réagit heureusement.

Quant aux résultats, les auteurs américains sont en désaccord, d'après LONTON qui a traité I6 anévrysmes thoraciques, par ce procédé, la mortalité opératoire est de 6 %. Il aurait traité I6 anévrysmes de l'Aorte thoracique tous d'origine syphilitique. Neuf de ses Patients soit 60 % décèdèrent dans les six mois, les six autres malades étaient encore en vie quatre ans après

WHECLER a observé personnellement une survi de huit ans.

COLT a observé personnellement une survie de dix huit ans.

Quant au Johns HOPKINS Hospital, il n'y eut avec ce procèdé qu'un seul succès sur IO cas opérés.

b- " WIRING CHAUD "

Quinze ans plus tard, CORRADI eut l'idée d'utiliser le courant électrique. Il se servit d'un courant galvanique en appliquant le pôle positif sur le fil passé dans une aiguille isolante et le pôle négatif sur la peau, mais l'efficacité de cette méthode s'avèra très relative.

BLAKEMORE en I938, pensa au courant électrique comme agent de chauffage. L'association du facteur thermique au facteur électrique présente des avantages importants.

L'élévation thermique provoque une coagulation protéique sur le fil, qui ralentit le courant sanguin, tout en déterminant elle-même une coagulation active. La coagulation massive qui en résulte adhère à la fois au fil et à la paroi. La réduction de pression sur la paroi qui en découle provoque généralement une amélioration notable, un arrêt de l'évolution, voire la guérison totale de l'anévrysme.

Il semble que le " WIRING CHAUD " est un gros progrès sur le simple bourrage de la poche anévrysmale.

Description du procèdé (

Nous emprunterons à M. THOMERET la description qu'il rapporta à l' Académie de Médecine en Octobre I95I :

.....

I) La voie d'abord :

La ponction cutanée semble suffisante pour les anévrysmes évidents et à plus forte raison pour les anévrysmes extériorisés.

Pour les anévrysmes de faible volume on peut préférer la thoracotomie, mais le gros avantage de la méthode est justement de permettre d'éviter ce temps opératoire. Il est à peine besoin d'insister sur la nécessité d'un repèrage radiologique très précis pour choisir le point de ponction qui doit mener en plein sac.

Il est en effet préférable pour des raisons d'asepsie et de sensibilité de touche avec l'aiguille, de faire une très minime incision cutanée.

Une fois le trocart introduit dans l'anévrysme on remplace le mandrin pointu par un mandrin mousse et on peut ainsi évaluer du bout du mandrin la forme et le volume de l'anévrysme.

2) L' Asepsie :

Cette méthode requiert une asepsie parfaite. La moindre infection du caillot intra-anévrysmale étant en règle mortelle, et BLAKEMORE opère même sous irradiation ultra-violette.

3) Le fil et son introduction :

Le fil doit avoir une faible résistivité électrique pour que de longs segments puissent être chauffés par application de différences de potentiel relativement peu élevés.

Il doit aussi possèder une élasticité suffisante. Un alliage cuivre-argent à IO/IOO de cuivre remplit ces deux conditions.

G. THOMERET utilise en France un fil de 0,2 mm. de diamètre présentant une résistance d'environ 0 hm. par mètre.

Le fil doit être introduit par le milieu et il faut qu'il soit isolé pour que l'on puisse y faire passer un courant d'une extrémité à l'autre. L'isolement est obtenu au moyen d'un émail flexible, non hygroscopique, résistant aux frottements et à l'action des liquides organiques. Plusieurs couches sont nécessaires mais elles doivent être assez fines pour que l'émail ne constitue pas un isolement thermique notable.

L'introduction du fil se fait grâce à un trodart surmonté d'une chemise coulissante.

La difficulté est d'éviter la formation de coques qui bloquent le fil dans l'aiguille. Le fil avant l'introduction subit une torsion sur son axe, ce qui l'amène à former des spires à l'intérieur de l'anévrysme.

4) Le mode de chauffage :

Le mode de chauffage électrique doit être sans danger pour le malade et doit permettre de contrôler à tout moment la température :

a- le chauffage indirect par induction ou ondes électro-magnétiques de hautes fréquences, se prêterait donc mal au contrôle nécessaire,

b- le chauffage direct au moyen du courant alternatif est dangereux pour le malade. Le chauffage d'un tronçon de 10 m. de fil exige l'application d'environ 70 volts. L'intensité est voisind de 7 ampères.

Une fusion locale du fil qui est fréquente, amènerait au voisinage du coeur un courant alternatif puissant dont les effets neuro-musculaires peuvent être graves : fibrillation ou arrêt cardiaque.

c- le courant continu par contre, permet un contrôle constant et précis. BLAKEMORE utilisait un groupe moteur dynamo qui présentait le désavantage d'être lourd et encombrant.

G. THOMERET lui préfère un redresseur au selenium avec filtre. La composition alternative résiduelle est inférieur à un pour cent. Un ohmètre permet de s'assurer avant le chauffage du bon isolement du fil. Un appareil de mesure à cadres croisés, grâce à un montage spécial au pont de Wheatstone, indique au cours du chauffage l'augmentation de résistance du fil et par suite sa température.

5) Technique de coagulation :

Lorsqu'un tronçon de fil d'environ IO m. a été introduit dans la poche anévrysmale, on mesure la résistance entre le fil et le corps, une électrode ayant été fixée à cet effet sur une des jambes du malade. En général, on trouve une valeur de l'ordre de 20.000 ohms.

On vérifie ensuite l'isolement entre le fil et le trocart. En cas d'isolement défectueux un nouveau tronçon du fil est mis en place. On procède ensuite à l'équilibrage du pont de mesure, ce règlage est nécessaire en raison de l'inégalité de longueur et par suite de résistance, des tronçons de fil utilisés.

Le courant de chauffage est alors appliqué. On mesure d'abord l'intensité nécessaire à une élévation de température du fil de I5° c., ce qui apporte un renseignement sur la circulation du sang.

On a observé des valeurs allant de I,5 à 4 ampères. Comme les valeurs du débit sanguin sont proportionnelles au carré de celles de l'intensité du courant, ce débit varie dans de larges limites. Un débit trop important ferait penser que le filest en majorité dans le courant central de l'artère et non dans l'anévrysme et demanderait une vérification radiologique.

En général, on recueille simplement une idée sur le nombre de tronçons de fil qui sera nécessaire. Le nombre peut varier de I à IO. Ce renseignement acquis la température du fil est portée à 75 - 80° pendant IO secondes, grâce à un courant dont l'intensité peut varier de 2,5 ampères à 7 ampères. S'il se produit une fusion du fil, le courant de chauffage est immédiatement interrompu.

En général, après un premier chauffage, l'isolement du fil est mauvais. Quelquefois cependant, il est encore suffisant (supérieur à 3.000 ohms) pour qu'un deuxième chauffage soit possible. De nouvelles unités de IO m. sont introduites et chauffées. L'intensité du courant nécessaire au chauffage des tronçons de fil successivement introduits, diminue rapidement. Lorsqu'il suffit de 2,5 à 3 ampères pour porter un fil convenablement mis en place à 75.800 C, on peut estimer qu'on a dû réaliser une coagulation massive.

A ce moment, d'ailleurs le trocart ne saigne plus quelle que soit la zone de l'anévrysme où on l'enfonce et il est en général impossible d'introduire un nouveau tronçon de fil, la résistance du caillot s'y opposant.

Si après l'introduction de IO unités de fil, l'anévrysme n'est pas coagulé, BLAKEMORE refait une deuxième séance huit jours après, parfois une troisième séance est nécessaire.

Très souvent dans un premier temps il essaie de remplir le sac anévrysmal pour provoquer la coagulation aussi importante que possible, et dans un deuxième temps d'établir au niveau de la bouche du sac une barrière de fil et de coagulum.

D'autres fois dans les anévrysmes fusiformes le premier temps peut consister à créer un obstacle important à l'entrée de l'anévrysme pour briser la force du courant sanguin, et dans un deuxième temps à créer dans la partie distendue un coagulum de protection.

Ajoutons, que si un anévrysme qui paraissait guéri reprend des signes d'activité, on peut pratiquer ultérieurement une nouvelle coagulation électro-thermique.

BLAKEMORE après de nombreux travaux sur l'hémodynamic des poches anévrysmales, a mis au point une technique perfectionnée, qui comporte l'introduction à travers une simple incision cutanée, de plusieurs segments de fil dans lesquels il fait passer un courant électrique.

Les Chirurgiens français emploient également le " WIRING CHAUD ".

G. THOMERET a traité heureusement un cas d'anévrysme extériorisé de l'Aorte thoracique, le I4 Décembre I950.

Il réussit à introduire puis à chauffer trois spires de IO m, à 70°, ce qui semble avoir été suffisant puisqu'à une réintervention faite un mois plus tard, l'anévrysme était coagulé et en le piquant avec le trocart il ne vint pas de sang.

L'amélioration clinique fut du reste remarquable. A l'examen il n'y a plus aucune voussure visible, mais la palpation perçoit un petit centre de battement profond au niveau du 2ème espace intercostal gauche. La voix reparait, la dysnée se calme, la toux cesse complètement, les douleurs disparaissent. La malade sort en excellent état.

Neuf mois après l'intervention, lors du rapport qu'en fit M. QUENU à l' Académie de Chirurgie, le résultat était toujours satisfaisant.

Discussion -.

Les avantages techniques de cette méthode sont évidents. Elle n'est pas sanglante puisqu'elle ne nécessite pas de thoracotomie, mais une simple incision cutanée, ni choquante puisque l'anesthésie locale est suffisante, le chauffage du fil est un peu désagréable pour le malade, mais généralement supportable.

L'intérêt essentiel pour les anévrysmes extériorisés est d'éviter la libération du gril costal, on verra en effet qu'il y a toujours des adhérences au plan osseux qui rendent la rupture presque fatale, lors de l'intervention sanglante (99 % des cas d'après ABBOTT).

Il convient également d'en préciser les limites. Signalons tout d'abord une contr'indication absolue la fissuration à la peau.

" A ce stade il existe toujours une infection latente propagée à la gangue périonévrysmale et même à l'intérieur de l'anévrysme ". (QUENU).

L'introduction du fil amènerait des accidents septiques mortels.

C'est en outre, une méthode peu offensive, mais moins radicale que les interventions directes sur l'Aorte, on la réservera " aux mauvais cas " (QUENU).

C'est en définitive un palléatif contre une affection fatale à brève échéance, une méthode ingénieuse, applicable aux mauvais cas et donnant une proportion de bons résultats assez estimable.

Il faut prévoir une compensation sanguine per-opératoire.

La perte de sang variable est d'environ 300. cc. pour la première unité de fil, et décroit à chaque tronçon.

Enfin, comme nous le verrons plus loin, les deux méthodes d'enveloppement et de coagulation ne s'excluent pas et l'on aurait avantage à les associer.

oOo

2°- Les méthodes " EXOANEVRYSMALES "

I° L'enveloppement à la cellophane :

Le Chapître que nous allons aborder concerne les techniques d'enveloppement de l'aorte, pour provoquer une sclérose progressive qui dans une certaine mesure renforce la paroi et diminue les chances de rupture.

La compression réalisée autrefois par desméthodes très diverses, tubes de caoutchouc, bandes aponévrotiques progressivement serrées en plusieurs temps (" MATAS "), par clamps spéciaux (" HALSTED ") n'est guère plus utilisée.

On emploie maintenant la cellophane au polythène en l'utilisant de deux façons :

On peut :

soit entourer l'anévrysme d'un véritable manchon de cellophane,

soit appliquer dans deux directions perpendiculaires, des bandelettes laissant entre elles un petit intervalle.

Historique :

L'utilisation de la cellophane en clinique humaine est dûe à une découverte fortuite de PAGE qui, en 1939, enveloppa des reins de chiens pour provoquer une néphrite chronique avec hypertension. Il obtint ainsi la formation d'une fibrose de 3 à 5 mm. d'épaisseur en deux semaines.

PEARSE en 1940, l'utilise autour d'aortes de chiens.

HARPER et ROBINSON en I94I, appliquent une bande de cellophane autour d'un canal artèriel qui s'éta reperméabilisé en deux semaines après sa ligature.

Ils obtinrent l'oblitération définitive en deux mois.

HARISON et CHANDY en I943, l'utilisent sur deux malades pour anévrysmes de la sous-clavière. Le premier s'oblitère en neuf mois, mais le second s'infecte, on doit intervenir, enlever la cellophane et lier le vaisseau en amont.

A l'opposé DONATI en I937 et McREEVER en I943 utilisèrent la cellophane pour éviter, les adhérences et garder la mobilité dans le traitement des arthroses.

POPPE et de OLIVEIRRA en 1946, expliquent cette contradiction apparente, en étudiant les différentes variétés de cellophane commerciale. Ils trouvèrent que deux variétés de cellophane :

la 300 P. V. T. 71

la 300 T. T. 62

ne produisaient aucune réaction fibroblastique.

Ce fait fut vérifié par INGRAHAM qui prouva que des films ou des tubes de ces deux matières pouvaient être enfoncés dans la substance cérébrale d'un animal sans qu'il en résulte de réaction cellulaire importante.

Par contre, POPPE et OLIVEIRRA démontrèrent qu'il est une variété de cellophane qui donne une réactio fibreuse constante, c'est la cellophane au :

Polythène (I,5 mil. Polythène N.V. 7-I4)

fabriquée par la maison " Du Pont de Nemours ".

C'est le POLYTHENE en réalité, qui possède les propriétés stimulantes.

C'est une matière plastique souple (un polymère à longue chaine de l'éthylène) pratiquement pure à l'exception de quelques traces de phosphates diacétiques, qui seraient les agents de l'exitation cellulaire.

Elle ne semble pas donner d'activité cancèrigène. L'inflammation causée dans un tissu sain par le Polythène est caractèrisée par l'oedeme, l'hyperhemie, la prolifération fibroblastique et l'infiltration des éosinophiles et des lymphocytes.

= EVART GRAHAM fut le premier à utiliser la cellophane au Polythène en clinique humaine en 1944.

= C'est surtout aux Etats-Unis que l'emploi de la cellophane au Polythène a été étudié avec précision. ABBOTT y consacra une étude publiée dans le Journal de Chirurgie thoracique où il relatait les observations de 23 Patients atteints d'anévrysmes de l'aorte et soumis à ce traitement.

.....

Technique :

Il précise :

I° que le film de polythène doit être enroulé tout autour du vaisseau en 2 ou 4 épaisseurs. L'enrobement doit dépasser de I cm. la zone malade, en amont et en aval.

ABBOTT insiste beaucoup sur ce point. Dans tous les cas où il a pu réaliser cette condition, il a obtenu de bons résultats.

2° qu'il ne faut jamais serrer le vaisseau mais simplement enrouler la membrane de polythène et maintenir solidement par quelques points de suture à la soie fine, par de petits points multiples passés dans les organes voisins ou dans la paroi artèrielle si elle est suffisamment épaisse pour éviter que l'exsudation post-opératoire constante ne la décolle.

3° qu'il faut essayer de délimiter aux rayons " X " avec autant de précision de possible, la distance de la poche au plan osseux.

ABBOTT remarque que bien souvent il existe des adhérences au sternum, invisibles à la radio et extrêmement dangereuses car la rupture se produit lors de la libération du volet costal, c'est une éventualité à redouter presque toujours. Cette dissection représente l'écueil principal de la méthode.

4° qu'il y a lieu d'isoler toujours la dernière couche de polythène par une couche supplémentaire de cellophane ordinaire pour éviter le contact des auricules. La réaction fibroblastique pouvant s'étendre au péricarde et à l'auricule gauche. Il cite un cas de mort au 8ème jour d'une opérée par fibrillation auriculaire.

L'isoler dussi de la plèvre pour éviter une réaction fébrile importante, qu'il faudrait traiter par les antibiotiques. Cas de DUBOST 1951.

5° qu'il y a intérêt à ménager les collaté rales importantes qui peuvent naître de la poche anévrysmale.

6° ABBOTT recommande comme voie d'abord, de retirer une portion de la clavicule et les deux premi res côtes en accordant une attention toute spéciale aux muscles participant à l'élévation du sternum.

Un dernier point doit être précisé : Le film doit être stérilisé par ébullition pendant 2 à 3 minutes. En effet, la stérilisation par voie chimique risquerait de détruire le sodium dicetyl phosphate et par là même, de supprimer les propriétés fribrosantes.

En France WEIS et WITZ rapportèrent le I9 Décembre I95I à l'Académie de Chirurgie, le traitemen d'un gros anévrysme fusiforme de la première portion de l'aorte.

La malade dont le B.W. était +++, se plaignait essentiellement d'une toux rebelle et d'une dyspnée à l'effort assez importante. A l'intervention la paroi de la poche s'avèra très fine, on la recouvrit entièrement d'un capuchon de polythène, amarré sur le pourtour.

Les suites opératoires furent simples. Les troubles fonctionnels (sauf l'apparition d'un épanchement pleural aseptique, dû vraisemblablement au pdythène, qui nécessita trois ponctions), commencèrent à s'améliorer huit semaines après l'intervention et rétrocèdèrent progressivement.

Un an plus tard on constata :

a) à l'angio cardiographie que la partie de l'anévrysme qui faisait saillie dans le hile, n'était presque plus opacifiée par le liquide de contraste. Elle semblait donc être au moins partiellement oblitèrée par les caillots et retractée.

b) une amélioration fonctionnelle considérable.

G. THOMERET rapporta à l' Académie de chirurgie le IO Janvier I95I, une " cure très heureuse " par enveloppement de cellophane au polythène d'un anévrysme vrai de l'aorte abdominale.

Les suites immédiates furent excellentes et l'amélioration des signes fonctionnels considérable. Si nous nous permettons de citer cette observation qui, à vrai dire, sort du cadre de notre sujet, c'est pour citer les commentaires que fit G. THOMERET à la suite de ce beau cas et que nous reproduiront presque textuellement, car ils résument l'ensemble de la question.

" L'intervention chirurgicale ne se justifie que s'il s'agit d'anévrysmes occasionnant des troubles fonctionnels importants. Certaines contr'indications d^ues surtout aux manifestations diffuses d'artério-sclérose doivent être prises en considération (atteinte cérébrale, néphrite chronique et surtout coronarite) ainsi, bien entendu que l'âge et l'état général ".

Résultats :

Au congrès de I947 de Chirurgie thoracique à SAINT-LOUIS, Karl POPPE a rapporté six cas et Osler ABBOTT 23 cas d'anévrysmes thoraciques traités par cette méthode.

Les résultats sont décevants car tous les malades présentaient des lésions avancées.

Il faut cependant opposer deux types suivant que l'on ait pu ou non encercler entièrement l'Aorte :

I°) Quand celà fut réalisé :
réduction des douleurs chez 40 % des malades. Aucun cas de survie " excédant 14 mois ",

2°) Quand on ne put encercler entièrement l'Aorte :
la survie maximum de dépassait pas 4 mois.

Des résultats plus satisfaisants pourraient être obtenus, selon ABBOTT, en combinant les méthodes directes et les méthodes indirectes.

Conclusions :

Les propriétés fibroblastiques du Polythène sont indiscutables. Elles sont dûes, comme nous le verrons, à des impuretés de fabrication et très probablement à la présence de Sodium dicétyl phosphate.

Le procédé du " WRAPPING " c'est-à-dire de l'enroulement, semble devoir être réservé aux anévrysmes fusiformes, de volume peu considérable et à un stade peu évolué de la lésion.

Il a l'avantage de réaliser une sclérose progressive et peut être solide. Il semble provoquer tout au moins une amélioration notable des signes fonctionnels dans un pourcentage intéressant de cas.

Mais il nécessite une intervention sanglante.

La voie d' abord est difficile et c'est un procèdé très dangereux quand l'anévrysme adhère au gril costal (rupture dans 99 % dès cas ABBOTT), ce qui est malheureusement incontrôlable.

Enfin, il est indispensable de pouvoir enrouler le film de cellophane tout autour de l'aorte pour provoquer une sclérose appréciable, ce qui est souvent toutàfait irréalisable.

.....

2° Sclérose progressive par injection de Sodium dicétyl phosphate :

Comme nous l'avons vu précédemment, les propriétés fibroblastiques de la cellophane au Polythène sont dûes à des impuretés de fabrication et plus particulièrement aux traces de Sodium dicétyl phosphate contenues dans la cellophane au Polythène, fabriquée par la maison : " Du Pont de Nemours ".

J.R. BERMAN et James HULL du Centre médical de recherches d'Indianapolis, eurent l'idée d'expérimenter directement les effets d'une injection de Sodium dicétyl phosphaté sous l'adventice de l'Aorte.

Les expérimentations pratiquées par ces deux auteurs, chez des rats, puis chez des chiens, prouvèrent que le NA dicétyl phosphaté provoquant rapide-

ment une importante réaction fibroblastique, sans aucun inconvénient pour le Patient, ce sel étant dénoué de toute toxicité.

En essayant plusieurs concentrations différentes, ils établirent que la concentration optima pour obtenir une sclérose appréciable en quatre semaines avec un minimum de destructions cellulaire, était de 2 % pour une solution aqueuse, et de 0,90 % pour une solution huileuse.

Ils se servirent d'aiguilles courbes et fines pour leurs injections, qui épousaient la convexité de l'anévrysme.

- En 1949 pour la première fois, ils utilisèrent le Sodium dicétyl phosphate en clinique humaine.

Il s'agissait d'un homme de 49 ans, syphilitique avéré, porteur d'un large anévrysme de la crosse aortique, occasionnant des troubles de compression : dyspnée, dysphagie, tous persistants.

Ce malade fut traité par une injection de 100 cc. de solution huileuse à 0,90 % de Sodium dicétyl phosphate, effectuée dans la paroi vasculaire tout autour de l'anévrysme, après ouverture de la 4ème et 5ème côte, sous infiltration de Novocaïne.

Deux mois plus tard, toux et dyspnée avaient sensiblement diminué.

Le malade reprit son emploi de Conducteur de camion trois mois après l'intervention. Il fut tué un an plus tard dans un accident d'automobile. A l'autopsie on trouva un volumineux anévrysme de la crosse aortique dont la paroi vasculaire semblait remaniée, organisée par de larges plaques de sclérose faisant saillir des épaississements vasculaires.

Le calibre interne de l'anévrysme s'était si bien resseré qu'il apparaissait presque normal, et l'on ne put déceler macroscopiquement aucune lésion.

En Janvier 1950, les deux auteurs traitent également par injection de Sodium dicétyl phosphate, un anévrysme extériorisé chez une femme de 70 ans. Mais la malade meurt quatre jours plus tard, présentant tous les signes de grave hémorragie interne.

A l'autopsie on apprendra qu'elle a succombé à la suite d'une perforation de la paroi postérieure de l'estomac, perforation que l'on attribuera en toute incertitude au traumatisme causé à cet organe par sa rétraction durant l'intervention.

Quoiqu'il en soit, la paroi anévrysmale avait commencé son remaniement structural avec début de sclérose.

Ils traitèrent également par le même procèdé deux autres malades présentant chacun un volumineux anévrysme de l'Aorte abdominale.

Chez le premier on n'obtint guère d'amélioration, et le second âgé de 74 ans mourut neuf semaines après l'intervention, d'une rupture d'anévrysme.

Enfin, ils tentèrent également d'associer l'injection sclérosante de Sodium dicétyl phosphate et le cerclage à la cellophane au Polythène.

Ainsi fut traité un volumineux anévrysme de l'aorte abdominale, mais 48 heures plus tard on constat l'oligurie, une azotémie progressive qui amenèrent rapidement la mort.

.....

Conclusions :

Quoique les résultats cliniques obtenus par l'injection de Sodium dicétyl phosphate, n'aient pas été très heureux, il est certain que cette substance injectée dans la paroi vasculaire de l'Aorte, produit une réaction fibroblastique importante et durable.

Dans tous les cas cités, il s'agissait de malades possèdant des lésions très évoluées et la paroi vasculaire était déjà sur le point de céder.

Il ne s'agissait plus guère, que de traitement désespéré.

.....

Avantages de l'injection du NA dicétyl phosphate :

C'est un produit dénoué de toute toxicité, comme la cellophane au Polythène, mais d'un emploi plus facile.

BERMANN et BOYD pensent qu'il y aurait avantage à l'associer au " Wiring ", voire au " Wrapping " quand il n'est pas possible de libèrer la paroi postérieure de l' Aorte.

Enfin, c'est une méthode qui employée seule pour des anévrymses d'un abord chirurgical aisé, n'est peut être pas à préconiser, mais que l'on peut réserver aux cas difficiles, soit seule, soit en l'associant aux deux autres procèdés cités plus haut.

oOo

LE CHOIX D' UNE THERAPEUTIQUE

Il dépend du terrain et de la lésion, il est évident que chez les sujets âgés, les malades porteurs d'une tare cardiaque ou rénale associée, il faut s'abstenir de toute thérapeutique importante.

Il en est de même quand l'anévrysme est en imminence de rupture, soit dans un viscère creux, soit à la peau. Il convient tout particulièrement de s'abstenir quand le malade présente des signes d'infection, soit des signes d'infection générale, soit une inflammation locale.

Par contre, tout anévrysme qui est facilement accessible, qui est isolable, doit bénéficier d'un traitement actif.

- 32 -

Ce traitement actif dont les modalités sont multiples, depuis la résection jusqu'à la coagulation provoquée endo-anévrysmale, s'applique en réalité aux cas de taille modèrée. Alors que l'anévrysme du stade initial, s'il est reconnu, ne mérite pas une tentative thérapeutique comportant quelques risques.

L'anévrysme de taille moyenne ne doit pas être abandonné à un trairement médical inéfficace ou à une évolution spontanée qui peut le conduire, à un développement exastif. Remettre à plus tard l'action thérapeutique c'est la grèver de risques plus importants.

Certe, il ne faut pas intervenir trop tôt, mais il ne faut pas se décider non plus trop tard. L'ensemble des observations que nous avons évoquées, le prouve.

L' anévrysme de la crosse aortique entre dans le domaine de la thérapeutique chirurgicale.

C'est la conclusion impérative que nous voudrions retenir de cette revue générale, car :

" Il n'y a aucune raison de laisser mourir inéxorablement des malades, sans tenter une thérapeutique active ".

oOo

C O N C L U S I O N S

1°- L' anévrysme de la crosse aortique, du fait des progrès de l'anesthésie, de la réanimation, des techniques de chirurgie vasculaire, est devenu accessible à la thérapeutique chirurgicale.

2°- Différents types d'anévrysme doivent être individualisés. Il faut opposer à l'anévrysme fusiforme, l'anévrysme sacciforme rattaché au tronc aortique par une base d'implantation plus ou moins large. C'est lui par excellence qui bénéficie de ces possibilités thérapeutiques.

3°- Celles-ci, très anciennes dans leur conception, ont été remises à l'honneur après des études expérimentales importantes, qui ont servi à définir avec rigueur leurs modalités techniques.

.....

Parmi elles, il faut retenir trois méthodes :

a- la résection de l'anévrysme par clampage latérel du tronc aortique.

b- la coagulation endo-anévrysmale par introduction dans le sac ou dans la dilatation fusiforme, d'un fil métallique porté à une température déterminée par un courant électrique.

c- la fibrose anévrysmale, par application autour de l'anévrysme, de substances à pouvoir sclérogène.

4°- La première et la dernière de ces méthodes supposent l'abord de la lésion. Ceci n'est pas toujours possible. En particulier quand l'anévrysme contracte des rapports avec la paroi antérieure du thorax, avec le plastron sterno-costal.

C'est à ces cas qu'il faut réserver le procèdé de la coagulation endo-anévrysmale, dit du " WIRING CHAUFFANT ". En effet, vouloir dégager l'anévrysme c'est prendre des risques considérables de rupture, donc d'hémorragie cataclysmique.

Une simple ponction cutanée en bonne place, l'introduction du trocart conducteur du fil métallique sous écran radioscopique, une réanimation adéquate compensant la perte sanguine, le passage d'un courant approprié, peuvent sans risques inutiles conduire à un bon résultat.

Ce n'est donc pas une méthode à négliger, bien qu'elle soit aux limites de la technique chirurgicale.

5°- Quand l'anévrysme siège sur la convexité de la crosse aortique, quand il n'adhère pas au plan sterno-costal c'est-à-dire quand il est facile à exposer, le choix peut se discuter entre la résection et les procèdés sclérosants.

Il semble logique de réserver la résection aux cas présentant des conditions anatomiques favorables : gros anévrysmes à collet large et haut, celui-ci est alors facile à clamper, le sac peut être réséqué avec facilité, la suture peut être menée à bien en plusieurs plans.

Par contre, quand il s'agit d'un anévrysme fusiforme, d'une lésion à large base d'implantation mais à collet bas, les procédés d'enrobement semblent plus tentants parceque moins risqués.

6°- Les observations encore éparses, mais de plus en plus nombreuses, de cures heureuses d'anévrysmes de la crosse aortique, incitent donc à les confier à la chirurgie, à condition que le choix d'un procédé rationnel soit murement pesé en fonction du terrain, du type anatomique et surtout de l'importance de la lésion.

oOoOo

B I B L I O G R A P H I E

ABBOTT -.

Clinical experiences with the applications of polythène cellophane upon aneurysm of the thoracic vessel. The journal of thoracic surgery

Août 1949 Vol. XVIII° N° 4 Page 435 à 461.

ALEXANDER ET BYRON -.

Aortectomy for thoracic aneurysm.

The journal of Médical association 30 Novembre 1944. 126 : 1139 à 1145 N° 18.

BERMAN et HUSS -.

The treatment of aneurysms with fibroblastic agent.

Rev. of. Indianapolis 1952.

BIGGER -.

The surgical treatment of aneurysm of the abdominal aorta.

Annals of surgery Août 1940 112 : 879.

BLAKEMORE -.

The clinical Behavior of arteriosclerotic aneurysm of the abdominal aorta.

Annals of. surgery Août 1947
126 N° 2 page 195 à 207.

BLALOCK et PARK -.

Surgical treatment of experimental coarctation of aorta.

Annals of surgery
119 : 445 à 456 1944.

BLALOCK et TAUSSIG -.

The surgical treatment of malformations of the heart where there is a pulmonary atresia.

J.A.M.A. 128 1945.

BONE S. -.

Annals of surgery N° 25 1943.

BROOKS -,

Ligation of the aorta.

J.A.M.A. Septembre I926.

CARREL et GUTHRIE -.

Uniterminal et biterminal venous transplantations

surgery gynécologie et obstétrique.
II 226 I906.

COOPER et ROBERTSON -.

The experimental production of gradual occlusion of large arteries with polythène et tantalum.

Annals of surgery
Vol. XXV° N° 2 Page I84 à I90 I949.

COWLEY - SLOAN - SULLENBURGER -.

Success full repair of an aortic aneurysm with sternal perforation.

Journal of. the surgical
vol. XXI° N° 2 Page I59 à I63 I95I.

CRAFOORD et NYLIN -.

Congenital coarctation of the aorta to a pulmonary artery.

J.A.M.A.
I32 - 627 I946.

CROTT -.

Ligation of the aorta et the use of cellophane for abdominal aneurysm.

The Bristish Journal Of. Surgery I95I.
Vol. XXXVIIIe N° I52.
page 432 à 444.

DONATI -.

Bulletin de Sc. Méd. Bologne I937 N° I09.

DUBOST - ALLARY - OECONOMOS -.

A propos du traitement des anévrysmes de l'Aorte. Ablation de l'anévrysme. Rétablissement de la continuité par greffe de l'Aorte.

Académie de chirurgie
Tome 77 page 38I I95I.

DUBOST - Heim de BALZAC -.

Anévrysme de l'aorte ascendante exerèse. Guérison.

Académie de chirurgie
page 858 à 863. 24 Octobre I95I.

ELKIN -.

Aneurysm of the abdominal aorta.

Annals of surgery
II2 : page 895 à 908 Août I940.

FREEMAN -.

Successfull suture of the abdominal aorta for arterio venous fistulla.

Annals of surgery
2I : 623 à 629 I947.

GROSS -.

Chirurgical correction for coarctation of the aorta.

Surgery A.S. I945.
Page 673.

GUINARD -.

Traitement des anévrysmes aortiques par ligature de l'aorte thoracique.

Revue de chirurgie Février 1909
N° 39 : page 229.

GUINARD -.

Traitement des anévrysmes de la base du cou par la ligature simultanée de la carotide et de la sous-clavière droite. Ligature de l'aorte thoracique.

Revue de chirurgie Février 1909.
N° 39.

HARRISON et CHANDY -.

Asubclavian aneurysm cured by cellophane fibrosia.

Annals of surgeru 1943.
Vol. 118
N° 3 page 478 à 481.

HARPER et ROBINSON -.

Annals of surgery 1944
N° 64.

INGRAHAM - ALEXANDER & MASON -.

Polyethylène a new synthetic plastic for use in surgery.

J.A.M.A. 1947.

JASSINOVSKI -.

Die arterienaht.
Eine experimental studie.

Inaug. Diss. DORPART 1899.

LESPINASSE - FISHER - EISENSTADT -.

Apractical mechanical méthod of end to end anastomosis of blood vessels.

J.A.M.A. 1910
55 : 1785.
,, ,

LIPPINCOTT -.

Statistique de BLAKEMORE.

Transactions of the southern surgical association

Philadelphie I948.

McREEVER -.

D. C. I943
N° 25.

MATAS -.

Aneurysm of the abdominal aorta et is bifurcation into the common iliac arteries.

Annals of surgery I940
II2 : 909

MONOD Olivier -.

Présentation de malade.

Mémoire de l'Académie de chirurgie
4 Février I948.

O. R. MONOD -.

Résection d'un anévrysme de la cresse aortique.

Suture latérale de l'aorte et conservation du cours du sang à travers le vaisseau.

Guérison à distance.

Académie de chirurgie. 1949.
Tome 75 Page 52.
' '

MONOD et VANVERTS -.

Chirurgie des artères.

Rapport du XXIIº congrès de chirurgie.
Octobre 1909.

MURPHY -.

Résections of arteries and veins injured in continuity end to end suture experimentel et clinical reasearch.

Med. Record 1897.
51 : 73.
'

PAGE -.

J.A.M.A. 1949
N° II3.

PEARSE -.

Experimental studies of the gradual occlusion of the large arteries.

Académie de chirurgie 1940.
II2 : 923.

PEARSE - GROSS - BIRD et MERRIL -.

Tissue culture evaluation of the viability of blood vessels stored by refrigération.

Annals of surgery 1949.
I29 : 333.

PEMBERTON - SEEFIELD - BARKER -.

Traumatic arteriovenous fistula involving the abdominal aorta and the inferior vena cava.

Annals of surgery 1946.
I23 : 580 à 590.

PETTAVEL - GROSSETTI -.

Anévrysme de l'aorte abdominale traité par le procèdé du " Wirsing ".

Académie de chirurgie 1951.
Tome : 77 Page [illegible]

POPPE et De OLIVEIRA -,

Treatment of syphilitic aneurysm by cellophane wrapping.

Journal of thoracic surgery
Vol. 15 : N° 6 page 186 à 195.

POTTS - SMITH - GIBBON -.

Anastomosis of the aorta to a pulmonary artery.

J.A.M.A. 1946.
132 : 627.

-- STT --

REID -.

Ligation of the thoracic aorta.

Annals of surgery Octobre I93I.

Anevrysms in the Jonh "s Hopking Hospital.

Annals of surgery I926.

ROCHET - SANTY ALLEGRE - JACQUEMET -.

Etude sur la ligature de l'aorte abdominale.

Lyon chirurgical Février I947.
42 N° I Page 63 à 73.

SAKO et CHISHOLM è.

Evaluation experimentale de certaines méthodes de suture de l'aorte thoracique.

Annals of surgery I949.

SCHUMACKER -.

Coarctation et aneurysm of the aorta.

Annals of surgery Avril I948.
I27 N° 4 PAGE 655 à 665.

SCHUMACKER - R, LOWENBURG -.

Comparaison of various methods of end to end sutures.

Annals of surgeru I948.
79.

SMITH -.

Studies in experimental vascular surgery.

Annals of surgery I945,
I8 : 627.

DE TAKATS et de REYNOLDS -.

The surgical treatment of aneurysm of the abdominal aorta.

Annals of surgery Avril I947.
2I N° 4.

THOMERET -.

Cure très heureuse par enveloppement à la cellophane d'un anévrysme vrai de l'aorte abdominale.

Académie de chirurgie I95I.
77 N° I page 39 à 42.

THOMERET -.

Un cas d'anévrysme extériorisé de l'aorte thoracique traité par coagulation thermique intra-sacculaire.

Académie de chirurgie 1951.

TUFFIER -.

Intervention chirurgicale directe pour anévrysme de l'Aorte.

Presse médicale 1902
23 : 267.

WEISS et WITZ -.

Traitement des anévrysmes de l'aorte par envelopement au cellophane polythène.

Académie de chirurgie 19 Novembre 1951.
Page 1078 à 1083.

YEAGER et COWLEY -.

Use of polythène as fibrens tissue stimulant.

Annals of surgery 1948.
128 N° 3 page 509 à 520.